

© Коллектив авторов, 2020

В.А. КРУТОВА, А.В. НАДТОЧИЙ, Н.В. НАУМОВА, Е.А. БОЛДОВСКАЯ

МУЛЬТИПАРАМЕТРИЧЕСКАЯ УЛЬТРАЗВУКОВАЯ ОЦЕНКА ТАЗОВОГО ДНА У ПАЦИЕНТОК С ГЕНИТАЛЬНЫМ ПРОЛАПСОМ ПОСЛЕ ПРИМЕНЕНИЯ БИОЛОГИЧЕСКОЙ ОБРАТНОЙ СВЯЗИ И ЭЛЕКТРОИМПУЛЬСНОЙ СТИМУЛЯЦИИ

Клиника Федерального государственного образовательного учреждения высшего образования «Кубанский государственный медицинский университет» Минздрава России, Краснодар, Россия

Цель. Дать мультипараметрическую ультразвуковую оценку тазового дна у пациенток с генитальным пролапсом после применения биологической обратной связи (БОС-терапия) и электроимпульсной стимуляции (ЭИС).

Материалы и методы. В исследование включены 134 женщины с признаками пролапса гениталий I–II стадий по POP-Q. Программу наблюдения выполнили 107 пациенток: группе контроля рекомендована модификация образа жизни, основной – БОС-терапия и ЭИС. Оценивались показатели ультразвукового мультипараметрического исследования тазового дна исходно, через 6 месяцев и через 1 год после программы наблюдения и реабилитации.

Результаты. Дана ультразвуковая мультипараметрическая оценка тазового дна после применения БОС-терапии и ЭИС для пациенток с I и II степенями генитального пролапса в виде нивелирования признаков пролапса у 47 (53,3%) пациенток, трансформации II стадии пролапса гениталий в I стадию – у 35 (46,7%). Мультипараметрическая ультразвуковая оценка подтвердила положительное влияние физиотерапевтической реабилитации в отношении несостоятельности анатомо-функциональных структур тазового дна. Показано диагностическое преимущество эндоанальной сонографии в анализе эхоструктуры элементов тазового дна, выявлении патологий, не сканируемых эндовагинально и трансперинеально.

Заключение. Ультразвуковая мультипараметрическая сонография при пролапсе гениталий I и II степени подтвердила, что БОС-терапия и ЭИС эффективнее стандартной модификации образа жизни. Эндоанальная сонография необходима в обследовании гинекологических пациентов. Приверженность пациентов программе наблюдения и реабилитации – 79,9%.

Ключевые слова: дисфункция тазового дна, пролапс гениталий, биологическая обратная связь, электроимпульсная стимуляция, трехмерное ультразвуковое сканирование.

Вклад авторов. Крутова В.А.: разработка концепции и дизайна исследования, подготовка и редактирование текста, утверждение окончательного варианта статьи, визуализация, проведение исследования; Наумова Н.В.: подготовка и редактирование текста, утверждение окончательного варианта статьи, ресурсное обеспечение исследования, разработка концепции, проведение исследования; Надточий А.В.: подготовка и редактирование текста, утверждение окончательного варианта статьи, ресурсное обеспечение исследования, разработка концепции, проведение исследования; Болдовская Е.А.: подготовка и редактирование текста, написание текста, проведение статистического анализа, ресурсное обеспечение исследования.

Конфликт интересов. Авторы заявили об отсутствии конфликта интересов.

Финансирование. Авторы подтвердили отсутствие спонсорской финансовой поддержки исследования, о которой необходимо сообщить.

Для цитирования: Крутова В.А., Надточий А.В., Наумова Н.В., Болдовская Е.А. Мультипараметрическая ультразвуковая оценка тазового дна у пациенток с генитальным пролапсом после применения биологической обратной связи и электроимпульсной стимуляции. *Акушерство и гинекология*. 2020; 10: 156-161 <https://dx.doi.org/10.18565/aig.2020.10.156-161>

©A group of authors, 2020

V.A. KRUTOVA, A.V. NADTOCHIY, N.V. NAUMOVA, E.A. BOLDOVSKAYA

MULTIPARAMETRIC ULTRASOUND ASSESSMENT OF THE PELVIC FLOOR IN PATIENTS WITH GENITAL PROLAPSE AFTER BIOLOGICAL FEEDBACK AND ELECTRIC PULSE STIMULATION

Clinic, Kuban State Medical University, Ministry of Health of Russia, Krasnodar, Russia

Objective. To provide a multiparametric ultrasound assessment of the pelvic floor in patients with genital prolapse after biofeedback (BFB) therapy and electrical pulse stimulation (EPS).

Subjects and methods. The investigation enrolled 134 women with signs of Pelvic Organ Prolapse Quantification (POP-Q) Stages I-II genital prolapse. A follow-up program was implemented in 107 patients: lifestyle modification

was recommended for the patients of a control group; BFB therapy and EIS were for those of a study group. Pelvic floor ultrasound multiparametric examination findings were assessed at baseline and 6 months and 1 year after the follow-up and rehabilitation program.

Results. The authors provided an ultrasound multiparametric assessment of the pelvic floor after BFB therapy and EPS for grades I and II genital prolapse as its levelled signs in 47 (53.3%) patients and as transformation of Stage II genital prolapse into Stage I in 35 (46.7%). Multiparametric ultrasound assessment confirmed the positive effect of physiotherapeutic rehabilitation for failure of the anatomical and functional structures of the pelvic floor. Endoanal ultrasound was shown to have a diagnostic advantage in analyzing the echostructure of pelvic floor elements and in detecting the pathologies that could not be scanned by using endovaginal and transperineal approaches.

Conclusion. Multiparametric ultrasound for grades I and II genital prolapse has confirmed that BFB therapy and EPS are more effective than standard lifestyle modification. Endoanal ultrasound is essential for the examination of gynecological patients. The patient adherence in the follow-up and rehabilitation program is 79.9%.

Keywords: pelvic floor dysfunction, genital prolapse, biological feedback, electrical pulse stimulation, three-dimensional ultrasound scanning.

Authors' contributions. Krutova V.A.: development of the concept and design of the investigation; preparing and editing the text; approval of the final variant of the article; imaging; conduction of the investigation; Naumova N.V.: preparing and editing the text; approval of the final variant of the article; resource provision of the investigation; development of the concept of the investigation and its conduction; Nadtochiy A.V.: preparing and editing the text; approval of the final variant of the article; resource provision of the investigation; development of the concept of the investigation and its conduction; Boldovskaya E.A.: preparing and editing the text; writing the text; statistical analysis; resource provision of the investigation.

Conflict of interest. The authors declare that there are no conflicts of interest.

Financing. The authors have confirmed that there is no financial support to the investigation to be reported.

For citation: Krutova V.A., Nadtochiy A.V., Naumova N.V., Boldovskaya E.A. Multiparametric ultrasound assessment of the pelvic floor in patients with genital prolapse after biological feedback and electric pulse stimulation. *Akusherstvo i Ginekologiya/Obstetrics and Gynecology*. 2020; 10: 156-161 (in Russian) <https://dx.doi.org/10.18565/aig.2020.10.156-161>

Вопрос несостоятельности анатомо-функциональных структур тазового дна и генитального пролапса актуален и имеет статус «скрытой эпидемии» в современной женской популяции [1, 2]. Сегодня хирургия тазового дна предлагает множество оперативных пособий, устраняющих пролапс гениталий, однако процент неудовлетворительных результатов остается высоким (до 30%). Это побуждает к оптимизации диагностики и программ консервативной реабилитации тазового дна для снижения роста оперативных вмешательств и послеоперационных осложнений, профилактики рецидива патологического процесса и повторной хирургической коррекции [3–6].

Giulio A. Santoro и Giuseppe Di Falco (2004) пишут о том, что эндоанальный и эндоректальный ультразвук представляет значительный прогресс в области аноректальной визуализации, и его важность в оценке сфинктерной анатомической целостности, состояния анального канала, органической патологии стенки прямой кишки и перианальных тканей – подтвержденная реальность [7]. Giulio A. Santoro (2011) et al. отмечают, что хирургическое лечение нарушений тазового дна зависит от всестороннего понимания его структурной целостности и функции и ультрасонография относительно проста в исполнении, экономична и широко доступна [8].

В нашем исследовании мультипараметрическая ультразвуковая диагностика применена в отношении пациенток гинекологического профиля, в то время как зарубежные коллеги использовали ее в области проктологии. Ультразвуковая мультипараметрическая сонография определяет персонализированный подход к пациенту и способна оценить эффективность проведенной коррекции в будущем,

что подтверждает актуальность и необходимость данного исследования [9, 10].

Цель исследования: мультипараметрическая ультразвуковая оценка тазового дна у пациенток с генитальным пролапсом после применения биологической обратной связи (БОС-терапия) и электроимпульсной стимуляции (ЭИС).

Материалы и методы

В сравнительное проспективное исследование включены 134 пациентки Клиники ФГБОУ ВО «Кубанский государственный медицинский университет» 2019–2020 гг. с клиническими и ультразвуковыми признаками пролапса гениталий I–II стадий по POP-Q, из которых 25 пациенток были исключены из-за невыполнения программы наблюдения (из них у 17 были выявлены противопоказания к проведению ЭИС и БОС-терапии). В итоговый анализ включены 107 пациенток. Исследование проводилось в соответствии с разработанным дизайном исследования (рис. 1).

Критерии включения пациенток в исследование: клинические признаки пролапса гениталий (код диагноза N81 по Международной классификации болезней 10-го пересмотра) I–II стадий по классификации POP-Q; ультразвуковые признаки несостоятельности тазового дна.

Критерии невключения в исследование: острые воспалительные процессы урологической, гинекологической и проктологической сферы, злокачественные заболевания гинекологии, прямой кишки или мочеполовой сферы, наличие электронных имплантируемых гаджетов, внутриматочная спираль, беременность и период грудного вскармливания.

Критерии исключения из исследования: выявление в ходе обследования противопоказаний к ЭИС и БОС-терапии (асимметрия и рубцовая деформация *mm. levatores ani*, ректовагинальный свищевой ход, полипы прямой кишки, глубоко инфильтрирующий эндометриоз).

Программу наблюдения выполнили 107 пациенток с равным распределением по стадиям пролапса I и II степени: группа контроля ($n=25$) (рекомендована модификация образа жизни) и основная группа ($n=82$) – проводилась БОС-терапия и ЭИС. Распределение по степени генитального пролапса не различалось в группе сравнения и основной группе: пролапс I степени диагностирован у 9 и 34 пациенток, пролапс II степени – у 16 и 48 пациенток соответственно. Средний возраст пациенток составил 43 ± 5 лет.

Программа наблюдения в группах была сопоставима (визуальное и мануальное гинекологическое, ультразвуковое мультипараметрическое исследование анатомо-функциональных структур тазового дна исходно, через 6 месяцев и 1 год).

БОС-терапия и ЭИС (с характеристикой электроимпульса: сила тока не менее 0–75 мА, частота не менее 0–200 Гц, ширина импульса не менее 200–500 мкс, частота дискретизации не менее 20 образцов в секунду) проводились длительностью по 20 минут сертифицированным врачом-физиотерапевтом в отдельном кабинете, в условиях звуковой и визуальной изоляции, комфорта. Использовались аппаратная система для реабилитации мышц тазового дна и программное обеспечение UROSTYM (LABORIE Medical Technologies, Канада). Специальный вагинальный датчик вводился на глубину 4 см и фиксировал напряжение и расслабление мышц тазового дна, в режиме реального времени доносил информацию пациентке визуально в виде курсора в анимационных программах на экране системы. Регистрация напряжения и расслабления мышц антагонистов (передняя брюшная стенка) проводилась прикреплением накожных электродов. Чувствуя мышцы тазового дна и обучаясь управлять ими, пациентка повторяла заданные на мониторе упражнения, выполнять которые необходимо путем

сокращения и расслабления целевой группы мышц промежности, продвигая курсор анимационной программы по заданной траектории. Отклонение курсора от этой траектории говорит о сокращении мышц-антагонистов и заставляет пациентку под воздействием ЭИС добиваться формирования правильного мышечного навыка мышц тазового дна, что на экране монитора соответствовало правильному движению анимационной картинке. Сеансы проводились 3 раза в неделю №15, два курса с интервалом 3 месяца. Побочных эффектов проведения терапии не наблюдалось.

Для анатомо-функциональной оценки состояния структур использована ультразвуковая мультипараметрическая диагностика: ультразвуковой аппарат Flex Focus 500 (BK MEDICAL ApS, Дания), GE Voluson E6, Австрия. Внутриполостной доступ – датчик 2052 (эндовагинальный и эндоанальный доступ) с встроенной механической системой забора трехмерных данных. Трансперинеальный доступ – датчик 8820e (Convex Array 8820e). Ультразвуковое исследование переднего и заднего отдела тазового дна проводилось с использованием 3D-датчика 8838 (эндовагинальный доступ). Проведен трехмерный посрезовый анализ изображения, интерактивная 3D-реконструкция, Real Time 4D объемное сканирование в реальном времени.

Статистический анализ

Для статистического анализа информации, полученной в рамках клинического исследования, были сформированы базы данных в виде таблицы в формате Microsoft Excel. Стандартной сводной статистикой для количественных и порядковых переменных применено число наблюдений (n), среднее, стандартное отклонение (SD), для пациенток с наличием данных. Статистический анализ проводили при помощи пакета STATISTICA 10 (Tibco, USA).

Результаты и обсуждение

Ультразвуковое исследование проводилось трансперинеально в сагиттальной и поперечной проекциях; трансабдоминально и трансвагинально с возможностью трехмерного посрезового анализа изображения, интерактивной 3D-реконструкцией и Real Time 4D трансабдоминальным и трансвагинальным датчиком (рис. 2).

Благодаря применению объемной ректосонографии специализированным датчиком, мы диагностировали патологические состояния, не верифицируемые иными доступами ультразвукового эхосканирования: асимметрия *mm. levatores ani* ($n=7$), глубокий инфильтративный эндометриоз ректовагинальной перегородки ($n=5$), свищевой ход ($n=3$), полип слизистой оболочки прямой кишки ($n=2$). Эндоанальную сонографию можно рассматривать как альтернативу проктологическим инвазивным процедурам (проктографии, ирригоскопии) (рис. 3).

Оценка ультразвуковых параметров структур тазового дна у пациентов основной группы показала положительное влияние комплексной терапии

Рис. 1. Дизайн исследования

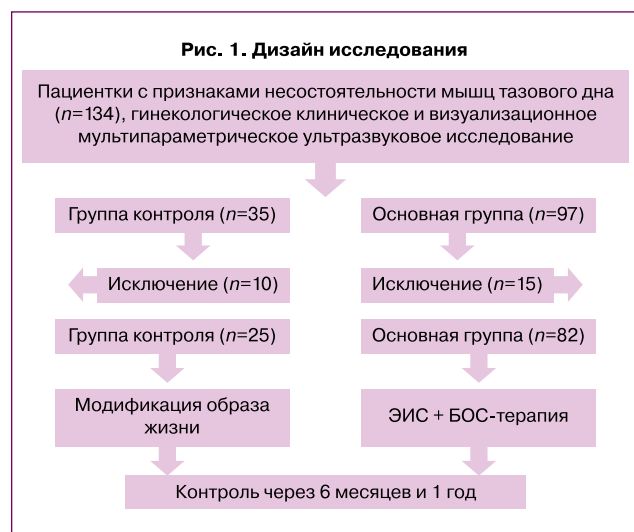


Рис. 2. Эндовагинальное ультразвуковое исследование

(А – трехмерное, нормальная анатомия: уретра, анус, мышца, поднимающая задний проход, перинеальные ткани;
 Б – средний сагиттальный разрез кругового (360°) эндовагинального изображения: вверху – передний отдел с мочеиспускательным каналом, внизу – ректовагинальное пространство, анальный канал и пуборектальная мышца)

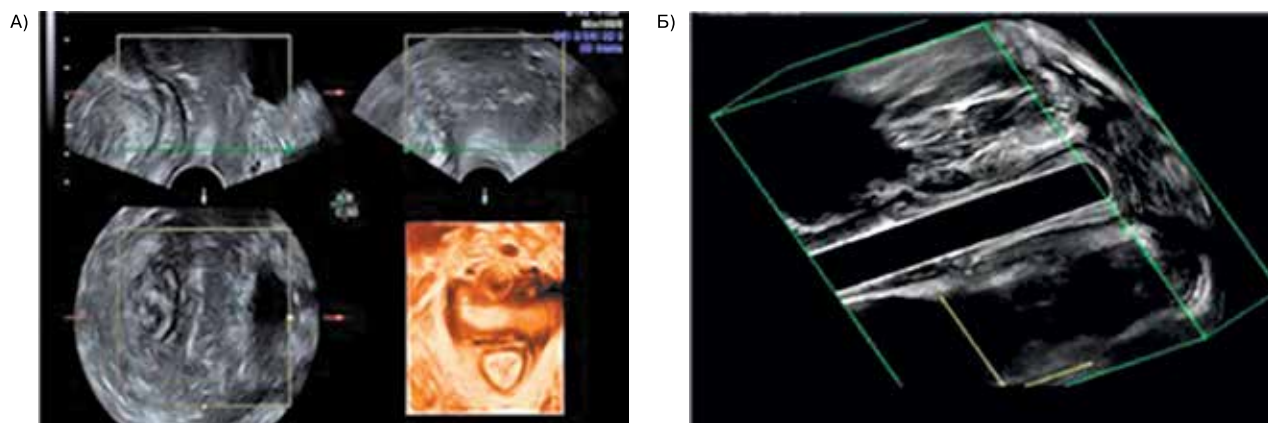


Таблица 1. Динамика данных ультразвукового исследования

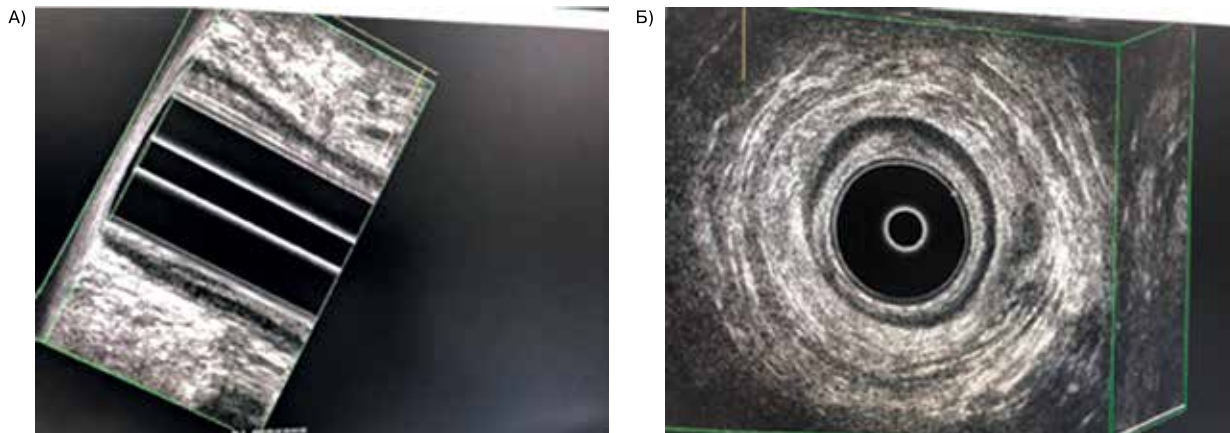
Углы	n	До лечения		Через 6 месяцев		Через 12 месяцев	
		M (SD)	P	M (SD)	P	M (SD)	P
Величина переднего уретро-везикального угла в покое, градусы	82	38,1 (3,2)	0,12	34,1 (2,4)	0,13	31,3 (1,5)	0,08
	25	35,4 (2,2)		35,3 (1,8)		35,6 (2,4)	
Величина переднего уретро-везикального угла при пробе Вальсальвы, градусы	82	75,3 (8,4)	0,15	63,3 (5,1)	0,14	51,4 (3,1)	0,01
	25	66,3 (7,9)		68,9 (7,4)		70,8 (2,5)	
Ротация угла альфа при нагрузке, градусы	82	33,4 (11,5)	0,09	29,4 (5,1)	0,08	19,7 (4,8)	0,02
	25	32,4 (13,4)		33,4 (4,2)		35,7 (7,5)	
Сглаженность угла бета в покое, градусы	82	145,0 (27,3)	0,11	136,0 (33,1)	0,10	127,0 (25,4)	0,003
	25	145,0 (33,1)		147,0 (29,9)		152,0 (28,1)	

Таблица 2. Динамика данных мультипараметрического ультразвукового исследования в группах

Параметры		До лечения	Через 6 месяцев		Через 12 месяцев	
			значение	P ₁	значение	P ₂
Основная группа	<i>mm. levatores ani</i> (толщина в мм)	7,1 (1,4)	10,2 (1,2)	0,004	14,2 (1,2)	0,002
	Наружный анальный сфинктер (толщина в мм)	3,3 (1,4)	3,4 (1,2)	0,07	3,6 (1,2)	0,05
	Внутренний анальный сфинктер (толщина в мм)	2,6 (1,4)	2,7 (1,2)	0,08	2,9 (1,2)	0,04
	<i>m. puborectalis</i> (толщина в мм)	5,3 (1,4)	7,2 (1,2)	0,03	9 (1,2)	0,004
	Сухожильный центр промежности (высота в мм)	7,1 (1,4)	9,2 (1,2)	0,02	13 (1,2)	0,002
	<i>m. bulbocavernosus</i> (толщина в мм)	12,8 (1,4)	13,4 (1,2)	0,06	15,8 (1,2)	0,04
Группа контроля	<i>mm. levatores ani</i> (толщина в мм)	7,2 (1,4)	7,1 (1,4)	0,06	7,4 (1,4)	0,03
	Наружный анальный сфинктер (толщина в мм)	3,3 (1,4)	3,1 (1,4)	0,06	3,2 (1,4)	0,17
	Внутренний анальный сфинктер (толщина в мм)	2,5 (1,4)	2,6 (1,4)	0,07	2,6 (1,4)	0,08
	<i>m. puborectalis</i> (толщина в мм)	5,1 (1,4)	5,0 (1,4)	0,08	5,1 (1,4)	0,7
	Сухожильный центр промежности (высота в мм)	7,2 (1,4)	7,3 (1,4)	0,08	7,4 (1,4)	0,9
	<i>m. bulbocavernosus</i> (толщина в мм)	12,6 (1,4)	12,4 (1,4)	0,07	12,5 (1,4)	0,06

Рис. 3. Эндоанальное ультразвуковое изображение.

Структурная целостность анального канала, состояние слизистой оболочки, наружного и внутреннего анальных сфинктеров, периаанальных тканей (А – среднесагиттальный срез, Б – аксиальный срез)



(БОС-терапия и ЭИС) в реабилитации пациенток с генитальным пролапсом I и II степени.

Спустя 6 месяцев после проведенного комплексного лечения у пациенток основной группы параметры уретровезикального сегмента имели тенденцию к снижению, хотя не имели статистически значимых отличий, что нельзя сказать о показателях у женщин у группы контроля.

Через 12 месяцев такие показатели, как величина переднего уретровезикального угла при пробе Вальсальвы и сглаженность угла бета в покое статистически значимо снизились по отношению к показателям группы контроля, а ротация угла альфа при нагрузке после лечения соответствовала норме, в отличие от пациенток группы контроля (табл. 1).

У пациенток основной группы достигнутый положительный результат доказывался (через 6 и 12 месяцев) данными мультипараметрического ультразвукового исследования, что подтверждается статистически значимым результатом изменений показателей толщины *mm. levatores ani*, *m. puborectalis* и высоты сухожильного центра промежности. Отмечено улучшение экоструктуры анатомо-функциональных элементов тазового дна (табл. 2).

У 47 (53,3%) пациенток основной группы через 12 месяцев произошло нивелирование пролапса гениталий I и II степени; трансформация II степени пролапса гениталий в I – у 35 (46,7%).

Заключение

Внедрение высокотехнологичных аппаратных систем для консервативной физиотерапевтической реабилитации нервно-мышечного аппарата тазового дна с трансляцией эффектов БОС-терапии и ЭИС развивает мышечный навык и формирует центральную программу управления физиологическими функциями организма через канал внешней обратной связи путем акустического, визуального и тактильного восприятия.

Мультипараметрическая ультразвуковая оценка анатомо-функциональных структур тазового дна у

пациенток с пролапсом гениталий I–II стадии показала, что применение БОС-терапии и ЭИС эффективнее стандартной модификации образа жизни. Консервативная реабилитация способна нивелировать пролапс гениталий I и II степени у 53,3% пациенток, трансформировать II степень пролапса гениталий в I степень – у 46,7% пациенток. Эндоанальная сонография приоритетна для верификации патологических состояний перинеальных тканей. Приверженность пациентов программе наблюдения и реабилитации – 79,9%.

Литература/References

1. Савельева Г.М., Сухих Г.Т., Серов В.Н., Радзинский В.Е., Манухин И.Б., ред. Гинекология. Национальное руководство. 2-е изд. М.: ГЭОТАР-Медиа; 2017. 1008с. [Savelyeva G.M., Sukhikh G.T., Serov V.N., Radzinsky V.E., Manukhin I.B., ed. Gynecology. National leadership. 2nd ed. Moscow: GEOTAR-Media; 2017. 1008p. (in Russian)].
2. Оразов М.Р., Радзинский В.Е., Хамошина М.Б., Носенко Е.Н., Силантьева Е.С., Кампос Е.С. Взгляд на патогенетические механизмы формирования пролапса тазовых органов. Трудный пациент. 2018; 16(1-2): 9-15. [Orazov M.R., Radzinsky V.E., Khamoshina M.B. et al. A look at the pathogenetic mechanisms of the formation of pelvic organ prolapse. Difficult patient. 2018; 16 (1-2): 9-15. (in Russian)].
3. Дикке Г.Б. Ранняя диагностика и консервативное лечение пролапса гениталий. Главный врач Юга России. 2017; 53: 21-5. [Dikke G.B. Early diagnosis and conservative treatment of genital prolapse. Chief physician of the South of Russia. 2017; 53: 21-5 (in Russian)].
4. Тарабанова О.В., Григорова А.Н., Крутова В.А., Кравцова Н.А., Мелконьянц Т.Г. Функциональные результаты и качество жизни женщин после реконструктивных операций на тазовом дне. Кубанский научный медицинский вестник. 2016; 2: 132-5. [Tarabanova, O.V., Grigorova, A.N., Krutova, V.A. et al. Functional results and quality of life of women after reconstructive operations on the pelvic floor. Kuban Scientific Medical Herald. 2016; 2 (157): 132-5. (in Russian)].
5. Индивидуальные программы тренировки мышц тазового дна у женщин с пролапсом тазовых органов: мультицентровое рандомизированное контролируемое исследование «Poppy». Акушерство и гинекология: новости, мнения, обучение. 2014; 3(5): 14. [Individual training programs for pelvic floor muscles in women with pelvic organ prolapse: a multi-center, randomized,

- controlled study "Poppy". Obstetrics and gynecology: news, opinions, training. M.: GEOTAR-Media, 2014; 3: 14. (in Russian)].
6. *Жуманова Е.Н., Муравлев А.И., Савельева Я.С., Колгаева Д.И., Котенко К.В.* Определение роли аппаратной тренировки методом биологической обратной связи с электромиостимуляцией в лечении пациентов с дисфункцией мышц тазового дна. Физиотерапевт. 2018; 2: 10-4. [Zhumanova E.N., Muravlev A.I., Savelyeva Ya.S. et al. Determination of the role of hardware training by the method of biofeedback with electromyostimulation in the treatment of patients with pelvic floor muscle dysfunction. Physiotherapist. M.: Panorama. Science and practice. 2018; 2: 10-4 (in Russian)].
 7. *Santoro G.A., Di Falco G.* Atlas of endoanal and endorectal ultrasonography: staging and treatment options for anorectal cancer. Springer-Verlag Mailand; 2004; 290p. <https://dx.doi.org/10.1007/978-88-470-2129-7>.
 8. *Santoro G.A., Wiczorek A.P., Dietz H.P.* Status: an integrated approach to pelvic ultrasound. Ultrasound Obstet. Gynecol. 2011; 37(4): 381-96. <https://dx.doi.org/10.1002/uog.8816>.
 9. *Медведев М.В., Алтынник Н.А., Шатоха Ю.В.* Ультразвуковая диагностика в гинекологии: международные консенсусы и объемная эхография. М.: Реал Тайм; 2018. 200с. [Medvedev M.V., Altynnik N.A., Shatokha Yu.V. Ultrasound diagnostics in gynecology: international consensus and volumetric ultrasound. M.: Real Time. 2018; 200 p. (in Russian)].
 10. *Чечнева М.А., Буянова С.Н., Попов А.А.* Ультразвуковая диагностика пролапса гениталий и недержания мочи у женщин. М.: МЕДпресс-информ; 2016. 136с. [Chechneva M.A., Buyanova S.N., Popov A.A. Ultrasound diagnosis of genital prolapse and urinary incontinence in women. M.: "MEDpress-inform." 2016; 136 p. (in Russian)].

Поступила 29.04.2020

Принята в печать 22.06.2020

Received 29.04.2020

Accepted 22.06.2020

Сведения об авторах:

Крутова Виктория Александровна, д.м.н., профессор кафедры акушерства, гинекологии и перинатологии, ФГБОУ ВО «Кубанский государственный медицинский университет» Министерства здравоохранения Российской Федерации; главный врач Клиники ФГБОУ ВО «Кубанский государственный медицинский университет» Министерства здравоохранения Российской Федерации. Тел.: +7(861)257-05-09. E-mail: vik-krutova@yandex.ru. ORCID: 0000-0002-9907-7491. 350010, Россия, Краснодар, ул. Зиповская, д. 4/1.

Надточий Анна Вадимовна, врач-физиотерапевт высшей квалификационной категории, Клиника ФГБОУ ВО «Кубанский государственный медицинский университет» Министерства здравоохранения Российской Федерации. Тел.: +7(918)398-24-43. E-mail: nadto4iianna@yandex.ru. ORCID: 0000-0001-8681-2971. 350010, Россия, Краснодар, ул. Зиповская, д. 4/1.

Наумова Наталья Васильевна, к.м.н., доцент кафедры лучевой диагностики, ФГБОУ ВО «Кубанский государственный медицинский университет» Министерства здравоохранения Российской Федерации; заведующая отделением лучевой диагностики, Клиника ФГБОУ ВО «Кубанский государственный медицинский университет» Министерства здравоохранения Российской Федерации. Тел.: +7(861)257-05-09. E-mail: nnaumova@bagk-med.ru. 350010, Россия, Краснодар, ул. Зиповская, д. 4/1.

Болдовская Елена Александровна, к.м.н., врач ультразвуковой диагностики высшей категории отделения лучевой диагностики, Клиника ФГБОУ ВО «Кубанский государственный медицинский университет» Министерства здравоохранения Российской Федерации. Тел.: +7(861)257-05-09. E-mail: mensfld-park@rambler.ru.

Authors' information:

Victoria A. Krutova, Doctor of Medicine, Professor of the Department of Obstetrics, Gynecology, and Perinatology, Federal State Budgetary Educational Institution of higher education "Kuban State Medical University", Ministry of Health of the Russian Federation; Head Physician, Clinic of the Federal State Budgetary Educational Institution of higher education "Kuban State Medical University", Ministry of Health of Russian Federation.

Tel.: +7(861)257-05-09. E-mail: vik-krutova@yandex.ru. ORCID: 0000-0002-9907-7491. 4/1, Zipovskaya str., Krasnodar, Russia, 350010.

Anna V. Nadtochy, Physiotherapist of the highest qualification category, Clinic of the Federal State Budgetary Educational Institution of Higher Education "Kuban State Medical University", Ministry of Health of the Russian Federation. Tel.: +7(918)398-24-43.

E-mail: nadto4iianna@yandex.ru. ORCID: 0000-0001-8681-2971. 4/1, Zipovskaya str., Krasnodar, Russia, 350010.

Natalia V. Naumova, Candidate of Medicine, Associate Professor of the Department of Radiation Diagnostics, Federal State Budgetary Educational Institution of higher education "Kuban State Medical University", Ministry of Healthcare of the Russian Federation; Head of the Department of Radiation Diagnostics, Clinic of the Federal State Budgetary Educational Institution of higher education "Kuban State Medical University", Ministry of Health of the Russian Federation.

Tel.: +7(861)257-05-09. E-mail: nnaumova@bagk-med.ru. 4/1, Zipovskaya str., Krasnodar, Russia, 350010.

Elena A. Boldovskaya, Candidate of Medicine, ultrasound specialist of the highest category of the Department of Radiation Diagnostics, Clinic of the Federal State Budgetary Educational Institution of higher education "Kuban State Medical University", Ministry of Healthcare of the Russian Federation.

Tel.: +7(918)449-19-74. E-mail: mensfld-park@rambler.ru. 4/1, Zipovskaya str., Krasnodar, Russia, 350010.