

ГОСУДАРСТВЕННОЕ БЮДЖЕТНОЕ ОБРАЗОВАТЕЛЬНОЕ УЧРЕЖДЕНИЕ
ВЫСШЕГО ПРОФЕССИОНАЛЬНОГО ОБРАЗОВАНИЯ
«КУБАНСКИЙ ГОСУДАРСТВЕННЫЙ МЕДИЦИНСКИЙ УНИВЕРСИТЕТ»
МИНИСТЕРСТВА ЗДРАВООХРАНЕНИЯ РОССИЙСКОЙ ФЕДЕРАЦИИ
(ГБОУ ВПО КубГМУ Минздрава России)



РАНЫ И РАНЕВОЙ ПРОЦЕСС

**Учебно-методическое пособие для интернов,
ординаторов и практических врачей**

Краснодар
2016

УДК:617-089

ББК: 54.5

К75

Составители:

профессор, заведующим кафедрой хирургии №1 ФПК и ППС ГБОУ ВПО КубГМУ Минздрава России, д.м.н. **А. А. Завражнов**

доцент кафедры урологии ГБОУ ВПО МГМСУ им. А. И. Евдокимова Минздрава России, д. м. н. **М. Ю. Гвоздев**

доцент кафедры акушерства гинекологии и перинатологии ГБОУ ВПО КубГМУ Минздрава России, к.м.н. **В. А. Крутова**

врач акушер-гинеколог гинекологического отделения БАГК ГБОУ ВПО КубГМУ Минздрава России **А. А. Ордокова**

Под общей редакцией

доцента кафедры общей хирургии ГБОУ ВПО МГМСУ Минздрава России, к.м.н. **В. В. Кочубей**

Рецензенты:

профессор кафедры общей хирургии ГБОУ ВПО КубГМУ Минздрава России, д. м. н. **В. М. Бенсман**

профессор, заведующий кафедрой хирургии ГБОУ ВПО КубГМУ Минздрава России, д. м. н. **С. Е. Гуменюк**

Методическое пособие составлено в соответствии с требованиями Федеральных государственных образовательных стандартов высшего образования по специальностям программ ординатуры, что обеспечивает преемственность с дополнительными профессиональными программами повышения квалификации и профессиональной переподготовки специалистов.

Детальное описание практической работы по указанной проблематике способствует формированию у обучающихся компетенций, установленных федеральными государственными образовательными стандартами, обретению ими практических навыков для решения профессиональных задач в соответствии с квалификационными характеристиками должностей работников в сфере здравоохранения.

Предназначено для ординаторов и практических врачей.

Рекомендовано к изданию ЦМС ГБОУ ВПО КубГМУ Минздрава России, протокол №6 от 3 февраля 2016 года

Оглавление

Оглавление	3
Предисловие	4
Введение	5
Классификация ран	6
Патогенез раны и раневого процесса	7
Клиническая картина раны	13
Заживление ран	18
Заключение	21
Ситуационные задачи по теме «Раны и раневой процесс»	22
Тестовые задания по теме «Раны и раневой процесс»	26
Список использованной литературы	29

ПРЕДИСЛОВИЕ

Раны имеются у большинства хирургических больных. Изменения окружающей среды (как правило, отрицательные), рост населения, непрекращающееся внедрение технологий в быт людей привело к появлению более сложных типов ран, как по анатомическому строению, так и по микробиологическому составу.

Последние десятилетия к особенностям клиники раны можно отнести заражение разнообразной патогенной микрофлорой, которая устойчива к привычным антибиотикам и способна влиять на течение раневого процесса.

Главнейшей нашей задачей будет понять, как отличить рану от сходных патологических процессов и на какой стадии раневого процесса она находится, поскольку, последующая тактика хирурга кардинально меняется с малейшими изменениями клиники раны.

ВВЕДЕНИЕ

Разнообразие видов ран и многогранность раневого процесса стало причиной формирования множества различных точек зрения касательно классификаций, патогенеза, дифференциальной диагностики и тактики лечения данной категории хирургических больных, чем обоснована необходимость детального рассмотрения темы в рамках обучающей программы.

Повседневное немедицинское определение раны согласно энциклопедиям – это нарушение анатомической целостности покровных или внутренних тканей на всю их толщину, а иногда также и внутренних органов.

Традиционное медицинское определение ран было основано (авторы), в первую очередь, на **этиологии**, где причиной **раны** (сейчас она называется острой) было приложение внешней силы (нож, пуля и т.д.), а патологический процесс на коже, вызванный «внутренней патологией» (венозный застой с гипертензией и др.) называли **язвой** (сейчас она называется хронической раной).

На текущий момент большую часть повреждений кожи называют раной и делят их на острые и хронические в зависимости от срока давности и их тенденции к заживлению (или отсутствию заживления). Соответственно, этиологический фактор в данном случае не является определяющим.

! Хроническую рану от язвы отличить по внешнему виду нельзя.

Тем не менее, по современным представлениям все поражения кожи называют ранами (в т. ч. диабетическая, лучевая). Не принимается в расчет, была ли первичной внешняя причина или внутренняя.

Хронической раной сейчас принято называть рану, существующую более 3-х недель или рану не способную пройти через последовательный процесс восстановления анатомической целостности и поддержания функционального результата.

Тем не менее, сохраняется ряд причин, которые не позволяют отказаться от существовавших ранее классификаций, учитывавших этиологию процесса,

характер повреждающего агента, анатомическое расположение, а также требуемые медицинские вмешательства, результаты лечения. В связи с этим коллектив авторов принял решение остановиться на следующих терминах.

Рана – это нарушение целостности кожи или слизистых, как правило, сопровождающееся повреждением глубже лежащих тканей или органов, вызванное механическим воздействием.

Кожная язва – это постепенное повреждение тканей, вследствие длительно текущего патологического процесса в подлежащих тканях.

! Хроническая рана может стать язвой, а вот язвы в рану не превращаются.

КЛАССИФИКАЦИЯ РАН

По длительности существования:

- острые
- хронические

По характеру ранящего оружия:

- резаные
- колотые
- рубленые
- ушибленные
- размноженные
- рваные
- скальпированные
- укушенные
- отравленные
- огнестрельные (пулевые, осколочные)
- другие

По форме:

- линейные,
- дырчатые,
- звездчатые,
- лоскутные

По обстоятельствам нанесения

- намеренные (операционные)
- случайные
- боевые

По степени бактериального загрязнения:

- Асептические (чистые), т. е. нанесенные в стерильных условиях (при соблюдении правил асептики); согласно современным представлениям, операционные раны называют «условно стерильными» и требуют назначения в послеоперационном периоде антибиотикопрофилактики.
- Контаминированные (микробно загрязненные) – все случайные раны, а также случаи, когда в результате условно чистых операций в рану

попадают патогенные микроорганизмы из патологического очага (острый аппендицит, перитонит и т. д.); определяющим фактором перехода контаминированной раны в инфицированную является недостаточная антибактериальная терапия.

- Инфицированные (в том числе и гнойные) – *раны, характеризующиеся развитием активного воспаления с иммунным компонентом в ответ на контаминацию патогенными микроорганизмами при отсутствии адекватной антибактериальной терапии.*

По проникновению в полости организма (брюшная, плевральная):

- проникающие
- не проникающие

ПАТОГЕНЕЗ РАНЫ И РАНЕВОГО ПРОЦЕССА

Анатомия раны представлена обязательными и возможными компонентами. При всем многообразии форм, размеров и локализаций ран, обязательным для любой раны является наличие **входного отверстия** (или ворота раны), **краев** и **стенок раны**.

Возможные компоненты раны *разнообразны и их наличие определяется характером ранящего предмета и приложенной к нему силой, а также характером раненых тканей и их реакцией на повреждение:*

- дно (при слепых ранениях)
- выходное отверстие (при сквозных ранениях)
- содержимое раны (разрушенные ткани, инородные тела, сгустки крови, микробная флора, раневой экссудат)
- зона контузии (ушиба)
- зона коммоции (сотрясения).

В случае огнестрельного ранения выделяется также раневой канал, который может быть сквозным или слепым, либо носить касательный характер.

Комплекс местных и общих реакций организма, развивающихся с момента получения раны до её заживления называют **раневым процессом**.

Выделяют три фазы процесса раневого заживления:

- I. воспаления (субстрата)
- II. пролиферации (регенерации)
- III. созревания (ремоделирования)

Вторая и третья **фазы** заживления в целом постоянны вне зависимости от **типа** заживления раны и наступают только после эпителизации раны.

Течение всех фаз раневого процесса занимает в среднем от 9 до 12 месяцев. Формирование хронической раны характеризуется нарушением или блокировкой одной из фаз раневого процесса.

Понимание течения раневого процесса важно для учета состояний и заболеваний пациента, которые могут влиять на процесс заживления.

! Через раневой процесс проходят абсолютно все раны, однако, степень выраженности его фаз бывает разной.

I фаза: воспаления (субстрата, гидратации, латентная)

Коротко: рана освобождается от девитализированных тканей и инородных тел.

В момент повреждения в рану поступает кровь, принося в нее не только клеточные элементы, но и различные белки, среди которых наибольшее значение имеет фибриноген.

Первичная сосудистая реакция на травму начинается с интенсивной вазоконстрикции, она развивается в течение 5-10 мин. В результате адгезии и агрегации тромбоцитов происходит тромбирование сосудов. Затем наступает процесс активной вазодилатации. Он обычно проявляется примерно через 20 мин после возникновения травмы и сопровождается возрастанием капиллярной проницаемости. Ключевым химическим медиатором ответственным за вазодилатацию и сосудистую проницаемость является гистамин, увеличивающий сосудистую проницаемость в течение примерно 72 ч. В это время могут наблюдаться первые клинические признаки воспалительной реакции – эритема и повышение местной температуры вследствие вазодилатации, отек вследствие повышения сосудистой проницаемости и боль в результате повышения внутритканевого давления, как результат отека. Исходом

вазодилатации является истечение тканевой жидкости из стенки раны («первичный защитно-биологический эффект»), что обеспечивает минимизацию контакта подлежащих тканей с микробами и их токсинами в течение 6-8 часов.

Увеличение степени сосудистой проницаемости в зоне травмы лежит в основе притока к ней различных клеточных популяций, в том числе полиморфонуклеарных лейкоцитов (PMN) и мононуклеарных лейкоцитов. Последние по мере созревания превращаются вначале в раневые макрофаги, а позже – в лимфоциты.

В течение 4-6 часов после ранения лейкоциты мигрируют посредством диапедеза (просеивания) через стенку сосудов в зону повреждения. При отсутствии инфекции и инородных тел количество лейкоцитов в ране уменьшается. Если же бактерии или инородные тела не элиминируются, воспалительный процесс продолжается. Лейкоциты выбрасывают гидролитические ферменты для разрушения бактерий и очищения раны. Большинство лейкоцитов движется по направлению к поверхности раны, где и погибают. Миграция лейкоцитов обеспечивает образование лейкоцитарной пробки. Когда фаза воспаления поддерживается возрастающим количеством патогенных бактерий и девитализированными тканями, физиологический ответ может превосходить воздействие первичной травмы.

Мононуклеарные фагоцитирующие клетки и трансформированные макрофаги появляются в ране через 1-2 сут. Они высвобождают факторы гемостаза и факторы роста, которые активируют и стимулируют деление фибробластов и рост кровеносных сосудов. В течение 3-4 сут. после ранения макрофаги становятся доминирующим типом клеток в ране. В отличие от нейтрофилов, они имеют долгую жизнь и находятся в ране даже в поздние сроки процесса заживления. Макрофаги выполняют важную функцию очищения раны посредством фагоцитоза от некротических тканей, инородных тел и погибших клеток. В течение первых 3-5 сут. после травмы остатки органических веществ утилизируются и в рану мигрируют фибробласты и эндотелиальные клетки.

Длительность и интенсивность воспалительной реакции определяет количество и плотность формирующейся рубцовой ткани.

II фаза: пролиферации (регенерации, дегидратации)

Коротко: рана заполняется клеточным матриксом – основой для формирования рубца и сокращается.

Продолжается от 5 сут. до 3 недель после травмы. В течение этого периода происходит пролиферация соединительной ткани. Фибробласты синтезируют не только коллаген, но и протеогликаны, эластин, содержат ферменты, необходимые для синтеза холестерина, завершения цикла Кребса и гликолиза. Для нормального функционирования фибробластам требуются витамины группы В и С, кислород, аминокислоты и микроэлементы. Фибробласты начинают появляться в ране в конце воспалительной фазы и уже в течение первых 2-3 сут. после возникновения раны, они начинают доминировать среди клеточных популяций в течение первой недели. Раневые фибробласты продуцируют разнообразные субстанции, необходимые для раневого заживления, включая гликозаминогликаны (GAG) и коллаген. Возрастание содержания коллагена в ране взаимосвязано с увеличением прочности раны.

Фаза пролиферации также сопровождается неоангиогенезом. Если ангиогенез не удовлетворителен, фибробласты перестают мигрировать и раневое заживление прекращается. Ишемические язвы у пациентов с облитерирующим атеросклерозом являются классическим примером этого явления. Источником биохимического стимула ангиогенеза являются макрофаги и тромбоциты.

На первой неделе после ранения активность синтеза коллагена достигает максимума, и незрелые коллагеновые фибриллы становятся гистологически видимыми. Образуется грануляционная ткань, видимая невооруженным глазом в ране, служащая барьером для получения микробами питательных веществ. Грануляционная ткань бесцветна, однако за счет ангиогенеза принимает розовый или красный оттенок.

Коллаген является важным строительным материалом соединительной ткани. Содержание коллагена в ране регулируется балансом между продукцией и деградацией коллагена посредством коллагеназы. Искусственное регулирование этого баланса дает расширенные возможности для вмешательства в процесс раневого заживления и формирования рубца.

Уменьшение раневой поверхности происходит также вследствие раневой контракции — процесса, посредством которого поверхность полнослойных открытых ран уменьшается путем центростремительного движения всего слоя кожи, окружающего рану. Таким образом, грануляционная ткань, содержащая миофибробласты, является своеобразным контрактильным органом, способствующим сокращению раны. В последующем, отложения коллагена и формирующиеся поперечные связи в нем увеличивают степень раневой контракции.

! У низших млекопитающих контракция раны происходит быстрее за счет выраженной подкожной мускулатуры, которая у человека неразвита.

III фаза: созревания (ремоделирования)

Коротко: рана закрывается, прочность рубцовой ткани возрастает.

Коллагеновые фибриллы, которые в процессе фиброплазии располагались беспорядочно, превращаются в более организованные структуры, изменяя расположение в зависимости от направления сил механического воздействия.

В процессе ремоделирования многие из «старых» фибрилл лизируются коллагеназами, тогда как параллельно идет процесс образования новых фибрилл. Направление сил, действующих на рану, является важным фактором, в результате которого происходит разрушение фибрилл.

Гистологически, зрелая рубцовая ткань представлена параллельными, плотными пучками коллагена, содержащими небольшое количество кровеносных сосудов и клеток в сравнении с неповрежденными тканями.

В течение 3 месяцев рубец становится плоским, мягким и светлым.

Начинается образование ответвлений капилляров от соседних сосудов, проникающих в рану и растущих петлями. Так как с момента снижения синтеза коллагена необходимость в высоком напряжении кислорода пропадает, многие из этих кровеносных сосудов не сохраняются. Так, рана трансформируется из богатой капиллярами и клетками ткани в относительно бедный клеточными элементами рубец, состоящий из прочных коллагеновых тканей.

Исходом физиологического процесса раневого заживления является образование нежного рубца с небольшим фиброзом, минимальным при наличии раневой контракции и возвращение практически к нормальной структуре ткани и функции органа. Однако, рубец никогда не достигнет прочности неповрежденной кожи.

! Заживление любой раны оканчивается образованием рубца. В ином случае рана не заживает.

Острые раны проходят через все вышеперечисленные фазы заживления последовательно и вовремя. В сравнении, при хронических ранах заживление задерживается или иногда не наступает.

КЛИНИЧЕСКАЯ КАРТИНА РАНЫ

Течение раневого процесса сопровождается разнообразными клиническими проявлениями, среди которых выделяются трех главных симптома:

- Зияние кожных краев и стенок раны
- Кровотечение из поврежденных сосудов
- Боль и пальпаторная болезненность в области раны

Термин «**зияние**» описывает расхождение краев раны, которое зависит от сокращения входящих в состав раненых тканей эластических волокон и подлежащих мышц.

Немецкий анатом С. R. Langer в 1861 году предложил разделять условные линии натяжения кожи, вдоль которых она максимально растяжима; направление линий при этом соответствует расположению пучков коллагеновых волокон (рис. 3).

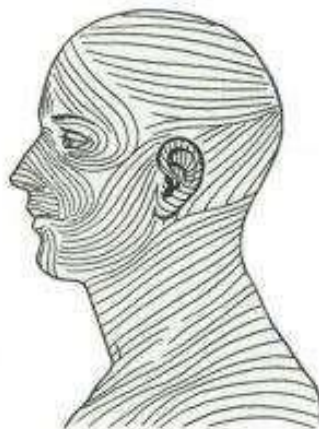

Рисунок 3. Условные линии натяжения кожи головы и шеи по С. R.Langer

Наибольшее зияние наблюдается при поперечном повреждении этих линий, напротив, при повреждении по их ходу, зияние раны минимально.

От степени зияния зависит объем и необходимость последующего хирургического вмешательства.

Кровотечение – излияние крови из поврежденного кровеносного сосуда. Зависит от характера и количества разрушенных при ранении сосудов, состояния свертывающей и противосвертывающей систем крови. Именно

кровотечение является основной причиной смерти при ранениях, поэтому при первой помощи пострадавшему, с кровотечением борются в первую очередь.

Боль. Наличие боли и ее интенсивность зависят от степени раздражения болевых рецепторов. Выраженный болевой синдром способен вызвать паралич ЦНС с последующим развитием травматического шока. Обезболивание пациента с ранением является вторым по важности компонентом лечения, не только из-за возможности развития шока. Болевая импульсация рефлекторно вызывает сокращение подлежащих мышц и тканей, что увеличивает зияние раны и препятствует ее контракции, а также может вызвать развитие вторичных кровотечений.

В зависимости от характера ранящего оружия (шило или кирпич) меняется степень выраженности вышеперечисленных симптомов. Одно ранящее орудие может дать клинику нескольких видов ранений, например, нож – колото-резаную, собака – рвано-укушенную и т. д.

Резаные раны наносятся острым плоским инструментом (стекло, скальпель). Отличаются гладкими краями и гладкой раневой поверхностью, зияние такой раны небольшое, кровотечение сильное. Боль незначительная и быстро ослабевает.

Колотые наносятся колющим оружием (шило, гвоздь) Участок повреждения тканей небольшой, края раны сдавленные, кровотечение небольшое, боль незначительная, нередко бывают проникающими. Не требуют хирургической обработки и закрытия зияния. Требуют повышенной осторожности на ранних сроках из-за развития инфекции.

Ушибленные раны наносятся тупыми предметами с раздавливанием покровных тканей. Края ран, как правило, неровные, кровотечение небольшое, так как сдавливаются края сосудов, часто развиваются кровоизлияния в ткани и гематомы. Боль выражена значительно.

Размноженные раны очень схожи с ушибленными, однако теряются значительные участки тканей в основном по причине некротизации.

Рубленые раны близки к резаным (наносятся топором, мечом), но при

этом наблюдается повреждение и пропитывание кровью тканей, прилежащих к краям раны. Зияние умеренное. Боль значительная обусловлена сдавливанием нервных окончаний.

Рваные раны образуются вследствие вытягивания покровных тканей наружу. При этом зияние большое, создается лоскут или полная потеря кожи с подлежащими тканями. Кровотечение и боль выраженные.

Скальпированные раны (одна из разновидностей рваных) наносятся острыми, быстродвижущимися объектами (лопасти комбайна). Касательное ранение срезает участок кожи и глубже лежащих тканей. При таких ранах наблюдается значительная боль и зияние. Кровотечение сложно остановить из-за продольного среза сосудов.

Огнестрельные раны возникают в результате картечного, пулевого, осколочного, минно-взрывного ранения, бывают сквозными, слепыми, касательными. Отличия морфологии огнестрельной раны определяются в основном высокой кинетической энергией ранящего снаряда, сложностью формы раневого канала, обширностью зоны поражения, высокой степенью микробного загрязнения. Помимо раневого канала различают и зону контузии (ушиба), и зону коммоции (молекулярного сотрясения). Зона ушиба дает резкий травматический отек со сдавливанием окружающих тканей, молекулярное сотрясение приводит к денатурации клеточных белков с последующим некротизированием.

Все эти особенности значительно снижают эффективность компенсаторно-приспособительных реакций. Вследствие этого в большинстве случаев заживление протекает по одному из самых неблагоприятных вариантов раневого процесса. Выраженный травматический отек, нарушения кровообращения, тканевая гипоксия, большое количество мертвых тканей и инородных тел при неременной микробной обсемененности раны обуславливают более выраженную воспалительную реакцию и нередкое развитие различных форм раневой инфекции. Интенсивное нагноение в огнестрельной ране задерживает процесс ее очищения и формирования

грануляций.

Укушенные раны отличаются высоковирулентной раневой инфекцией и не редко осложняются обширными некрозами, флегмонами. Боль умеренная, зияние и кровотечение небольшие. Часто бывают отравлены ядом.

! Укусы человеком стоят на первом месте по встречаемости, однако по частоте обращения за медицинской помощью только на третьем, после укусов собак и кошек.

Острые раны, они же свежие, вне зависимости от характера ранящего орудия считаются относительно чистыми (условно контаминированными), заживление по типу первичного натяжения потенциально может произойти даже при наличии патогенных микроорганизмов, при условии, что компенсаторных сил организма будет достаточно.

Хронические раны (существующие более 3-х недель), заведомо считаются инфицированными **(не путать с контаминированными!)**. Диагноз инфицированной раны можно поставить на основании следующих показателей:

- наличие в ране гноя или некротических масс;
- стойкое повышение температуры тела начиная с 3 дня после ранения;
- характер местных проявлений: перифокальный отек с гиперемией, обильная экссудация, боль, изменение цвета тканей раны (на более тусклый);
- динамика лабораторных показателей: изменение лейкоцитарной формулы со сдвигом влево, увеличение количества палочкоядерных нейтрофилов и особенно юных форм, повышение креатинина, мочевины в сыворотке крови;
- результаты бактериологического исследования: рана считается инфицированной при наличии в 1 грамме ее ткани более 10^5 бактерий.
- результаты дополнительного исследования: рентгенологическая картина, пункция, УЗИ, КТ, МРТ и пр.

Развитие инфекционного процесса в ране зависит от таких параметров, как:

- **Патогенность** – видовое свойство возбудителя, характеризующее его

способность размножаться и вызывать те или иные патологические изменения в организме без дополнительной адаптации

- **Вирулентность** микроорганизма, т.е. степень патогенности – это наименьшее количество живых микробов или их токсинов, вызывающее за определенный срок развитие инфекционного процесса и/или гибель большинства взятых в опыт животных определенного вида
- **Инвазивности** – способность микроорганизма преодолевать защитные барьеры организма, проникать в органы, ткани и полости, размножаться в них и подавлять защитные средства макроорганизма
- **Токсичности** – способность микроба образовывать токсины, которые вредно действуют на макроорганизм, путем изменения его метаболических функций.
- Состояние **иммунитета** больного.

Операционные раны считаются условно чистыми, однако при вскрытии гнойников (абсцесс, фурункул) рана автоматически становится инфицированной, хотя она не является хронической. Наносятся исключительно хирургом в условиях, близким к стерильным, операционные разрезы производятся по возможности вдоль линий Лангера, поэтому они быстрее заживают. Ушивание операционных ран производится послойно. При этом, чем больше слоев создаст хирург, тем рубец будет *надежнее и тоньше*.

*! Правило сшивания тканей послойно: «белое с белым, красное с красным»
фасция с фасцией, мышца с мышцей и т.д.*

Боевые ранения включают в себя не только огнестрельную или минно-взрывную раны, однако также поражение от ОМП, боевой техники и др. По клиническому течению и фазности раневого процесса они не отличаются от ран, нанесенных в бытовых условиях, однако имеются различия по ведению раны и условиям оказания первой, доврачебной и специализированной помощи.

Раны, проникающие в полости организма, требуют повышенного внимания, поскольку часто повреждаются внутренние органы с развитием

внутреннего кровотечения. Диагноз проникающего ранения можно поставить на основании дополнительных методов исследования или по наличию органов внутри раны (эвентерации). При проникающем ранении следует провести ревизию органов этой полости на наличие дефектов и при необходимости восстановить их целостность.

ЗАЖИВЛЕНИЕ РАН

Выделяют три типа процесса раневого заживления:

- I. Первичным натяжением
- II. Вторичным натяжением
- III. Заживление под струпом

Некоторые авторы выделяют также заживление третичным натяжением, когда рану, заживающую вторичным натяжением «заставляют» зажить первичным, путем сближения краев раны, однако, логичнее относить этот тип к первичному отсроченному.

I тип: заживление первичным натяжением

Самым распространенным способом достижения такого заживления является первичное сведение эпидермальных краев раны с помощью швов, скоб, клея или лейкопластыря (рис. 1). Также этого можно достичь пересадкой тканей и лоскутов в случае наличия крупных дефектов. Сводить края раны можно только при полной уверенности в отсутствии инфекции или инородных тел в полости раны. Преимущества таких способов в простоте ведения раны для пациента, быстром возврате функции раненой части тела и отличном косметическом эффекте.

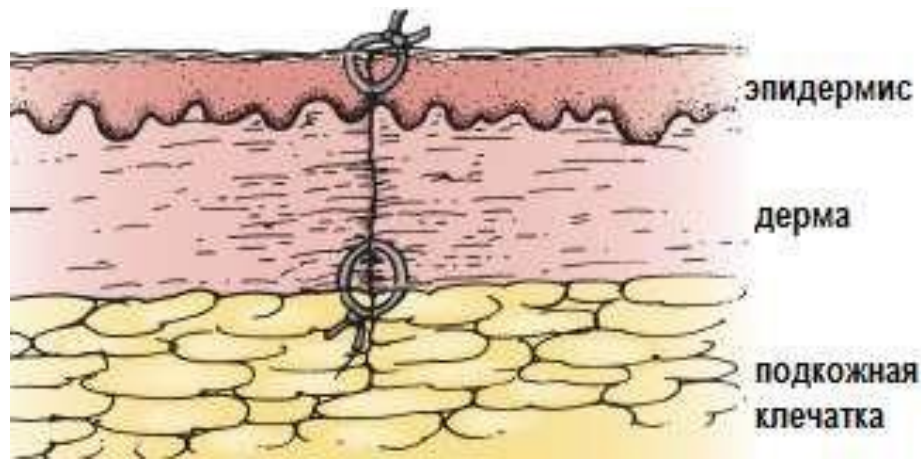


Рисунок 1. Заживление первичным натяжением

При наложении швов на рану врач должен помнить некоторые важные детали:

1. Края раны сопоставляются без натяжения, поскольку натяжение ведет к некрозу кожи. Если рана не закрывается без использования натяжения необходимо рассмотреть другие возможности (местная пластика, дозированное натяжение и т. д.).
2. Швы на кожу торса и конечностей должны оставаться на месте от 7 до 10 дней
3. Швы на лицо и шею должны оставаться на месте не более 4 дней.
4. Швы должны быть надежными, но не тугими, во избежание развития ишемии в тканях
5. На коже должны быть использованы монофиламентные не рассасывающиеся нити из-за их низкой реактивности.
6. Швы на глубокие ткани должны быть рассасывающимися и наложены на более «прочные» ткани (фасция вместо мышцы или дерма вместо жировой клетчатки).

! Самые незаметные рубцы остаются на коже с бедной подкожной клетчаткой.

Первичным натяжением заживают, как правило, раны после хирургических вмешательств или резаные раны, поскольку последние имеют ровные края. Такой тип заживления является предпочтительным для хирурга и

особенно для пациента.

II тип: заживление вторичным натяжением

Альтернативой сведению краев раны при ее большой глубине является оставление ее в открытом состоянии до момента самостоятельного закрытия. Классически такие раны ведутся с использованием «влажно-высыхающих» повязок, где влажная салфетка упаковывает полость раны, а сухая закрывает входное отверстие. По мере высыхания первой она заменяется на перевязке раз или дважды в день, обеспечивая не травмирующее очищение. Нежная грануляционная ткань, постепенно заполняет полость раны от дна (рис. 2).

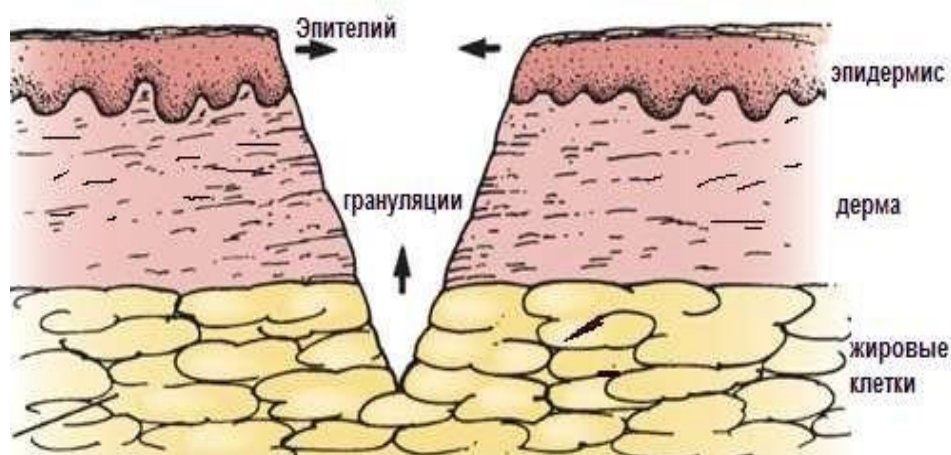


Рисунок 2. Заживление вторичным натяжением

Эпителиальная ткань не может мигрировать через грануляции с одного края раны на другой, поэтому заживление вторичным натяжением происходит преимущественно за счет контракции. Однако контракция с центростремительным движением миофибробластов возможно только в анатомических областях с «резервным» количеством окружающей кожи, такие как живот или ягодицы, и не происходит на таких областях как скальп, передняя поверхность голени. Недостатками метода, оставления раны открытой, является необходимость ежедневных перевязок до момента заживления, что занимает некоторое время, и финальных результат – грубый, неприглядный шрам. Единственным преимуществом такого метода ведения раны – это то, что развитие инфекции в ране при постоянных перевязках практически невозможно.

Таким образом, вторичное натяжение применимо к высоко контаминированным и инфицированным ранам, таким как, подкожные флегмоны.

III тип: заживление под струпом

Происходит только при небольших поверхностных ранах. На поверхности раны образуется сгусток крови с последующим образованием струпа при высыхании. Под струпом происходит быстрое восстановление эпидермиса, и через 3-7 дней струп отторгается с образованием нежного и незаметного рубца. При преждевременном отторжении, повреждении струпа или скопления под ним гнойного экссудата рана будет заживать вторичным натяжением.

Пациенты со столь поверхностными ранениями редко обращаются за специализированной помощью к хирургу, и заживление происходит естественно, без внешнего вмешательства.

ЗАКЛЮЧЕНИЕ

Активные исследования не только в клинических дисциплинах, но и в фундаментальных, позволили получить новые данные о раневом процессе, формах заживления ран. Именно благодаря новым знаниям о течении раневого процесса, изменилась тактика хирурга с активного вмешательства во 2-3 фазу на пассивное. Это способствовало появлению высокоэффективных методов лечения ран и развитию новых направлений в хирургии. Изучение особенностей развития раневого процесса продолжается до сих пор.

СИТУАЦИОННЫЕ ЗАДАЧИ ПО ТЕМЕ «РАНЫ И РАНЕВОЙ ПРОЦЕСС»

Задача 1.

В приемное отделение больницы доставлен пациент с колотой раной в верхней трети правой переднебоковой поверхности брюшной стенки, с момента получения ранения прошло 1,5 часа.

Объективно: по передне-боковой поверхности живота, в верхней трети, имеется точечная рана округлой формы, диаметром до 3 мм, по краям раны отмечается осаднение кожных покровов и наличие кровоизлияний вокруг раны.

Вопросы:

1. Классифицируйте данную рану
2. Чем опасен для пациента и «труден» в диагностике для врача данный вид ран?
3. Какие осложнения ранения могут развиваться у данного пациента?

Пример решения задачи:

Исходя из имеющейся информации, можно с высокой долей вероятности предположить следующее: рана острая (была нанесена недавно), контаминированная (нанесена не хирургом в операционной), колотая (форма входных ворот), а осаднение и кровоизлияния говорят о добавочном ушибленном компоненте. Ранение стенки живота предположительно могло привести к проникновению орудия в пространство брюшной полости. Трудность в диагностике представляет невозможность при осмотре оценить глубину проникновения и степень поражения внутренних органов. Опасность таких ранений в возможности развития внутреннего кровотечения, перфорации полого органа, а также развития осложнений: перитонита, сепсиса.

Задача 2.

У больного на латеральной поверхности верхней трети левого плеча имеется резанная рана 7,0x1,5 см, края и стенки раны ровные, с участками кровоизлияний, в ране – скудное, сукровично-гнойное отделяемое; вокруг раны имеется отек, гиперемия, пальпация вокруг раны болезненна. Ранение получил 2 дня тому назад.

Вопросы:

1. Дайте определение понятию «рана».
2. Классифицируйте данную рану
3. Определите фазу раневого процесса

Задача 3.

В травматологический пункт доставлен пострадавший, с момента ранения прошло около 40 минут.

Объективно: в области ладонной поверхности правой кисти имеется косо-поперечная резаная рана, края и стенки раны ровные, размерами 5,0x0,5 см, из раны отмечается неактивное венозное кровотечение, активные сгибательные движения в межфаланговых суставах II-IV пальцев отсутствуют.

Вопросы:

1. Ваш предварительный диагноз
2. О повреждении каких анатомических образований следует думать?
3. Какую профилактику, и какой специфической раневой инфекции необходимо провести?

Задача 4.

В стационар поступил молодой человек, 23 лет, с жалобами на общую слабость, головную боль, повышение температуры тела. Около трёх суток назад поскользнулся на улице, упал, ударившись головой о лёд, сознание не терял. Дома обнаружил кровь на волосах и рану в затылочной области. Рану промыл тёплой кипяченой водой. За 10 часов до поступления головные боли усилились, температура тела повысилась до 38,5°C.

Объективно: при осмотре выявлена рана затылочной области, размерами 1,5x2,0x0,5 см с налетом фибрина на дне; края раны неровные, отёчны, гиперемированы; рана при пальпации болезненна, кровотечения нет.

Вопросы:

1. Ваш предварительный диагноз.
2. Классифицируйте данную рану.
3. Чем обусловлено наличие фибринового налета в ране?
4. Сможет ли данная рана зажить вторичным натяжением?

Задача 5.

В приёмное отделение поступает пациент, 37 лет, с жалобами на резкую слабость, потливость, озноб, высокую температуру тела, "дёргающие" боли в области ушитой раны левого бедра.

Со слов больного, рану получил около 5 суток назад случайно, на охоте, при непреднамеренном выстреле из ружья. Сразу после ранения обратился за медицинской помощью в районную больницу. Была выполнена хирургическая обработка раны, рана ушита наглухо, проведена профилактика столбняка.

Объективно: в области левого бедра, по передней поверхности, имеется ушитая отдельными узловыми швами рана; вокруг раны распространенный отек и гиперемия, локальная гипертермия; пальпация вокруг раны резко болезненна; при пальпации отмечается выделение серозно-гнойного экссудата между швами.

Вопросы:

1. Ваш предварительный диагноз?
2. Какая тактическая ошибка была допущена врачом приемного отделения?
3. Объясните строение и особенности огнестрельной раны?
4. Какие хирургические манипуляции и в каком объеме необходимо было выполнить?

ТЕСТОВЫЕ ЗАДАНИЯ ПО ТЕМЕ «РАНЫ И РАНЕВОЙ ПРОЦЕСС»

- 1. По инфицированности выделяют раны:**
 - 1) гнойные, асептические, отравленные;
 - 2) асептические, скальпированные, гнойные;
 - 3) укушенные, инфицированные, асептические;
 - 4) чистые, инфицированные, зараженные;
 - 5) гнойные, инфицированные, асептические.

- 2. Чем объясняется наличие зоны молекулярного сотрясения при огнестрельном ранении?**
 - 1) давлением снаряда на ткани;
 - 2) пульсацией клеток в зонераны;
 - 3) волнообразными движениями стенок канала;
 - 4) изменением осмотического давления;
 - 5) массой снаряда.

- 3. Чем обуславливается степень зияния раны?**
 - 1) глубиной повреждения;
 - 2) повреждением нервных стволов;
 - 3) повреждением фасций;
 - 4) повреждением мышц и сухожилий;
 - 5) направлением эластических волокон кожи.

- 4. Через какое время микробы в ране обычно начинают проявлять свою активность?**
 - 1) 1-4 ч;
 - 2) 6-8 ч;
 - 3) 10-12 ч;
 - 4) 14-18 ч;
 - 5) 24 ч.

- 5. Развитию инфекции в ране способствуют факторы, кроме:**
 - 1) гематомы;
 - 2) кровопотери;
 - 3) шока;
 - 4) истощения;
 - 5) отсутствия инородных тел.

- 6. Для осколочных ран характерно все, кроме:**
- 1) сложности анатомических повреждений;
 - 2) наличия инородных тел;
 - 3) высокой степени инфицированности;
 - 4) обязательного наличия входного и выходного отверстий;
 - 5) неровных повреждений кожи.
- 7. В какой ране более вероятно развитие инфекции?**
- 1) резаной;
 - 2) укушенной;
 - 3) рубленой;
 - 4) расположенной на лице;
 - 5) скальпированной.
- 8. Ушибленную рану от рубленой отличает все, кроме:**
- 1) наличия кровоподтека по краю раны;
 - 2) разной глубины повреждения;
 - 3) наличия размозженных тканей;
 - 4) нарушения целостности нервных стволов;
 - 5) менее выраженного кровотечения.
- 9. Одно из условий, необходимых для заживления раны первичным натяжением:**
- 1) плотное соприкосновение краев раны;
 - 2) гнойное отделяемое из раны;
 - 3) наличие в ране кровяных сгустков;
 - 4) наличие в ране сухого тампона;
 - 5) наличие в ране мазевого тампона.
- 10. Шов на рану накладывается с целью:**
- 1) заживления раны первичным натяжением;
 - 2) заживления раны вторичным натяжением;
 - 3) заживления раны третичным натяжением;
 - 4) как подготовительный этап перед наложением повязки;
 - 5) швы на рану вообще накладывать не стоит.

9. Для ускорения заживления при лечении раны в фазе пролиферации необходимы:

- 1) частые перевязки;
- 2) применение ферментов;
- 3) наложение мажевых повязок;
- 4) наложение повязок с гипертоническими растворами;
- 5) лечебная гимнастика.

10. Под первичной хирургической обработкой раны следует понимать:

- 1) иссечение краев и дна раны;
- 2) вскрытие карманов и затеков;
- 3) удаление гнойного отделяемого;
- 4) иссечение краев, стенок и дна раны;
- 5) промывание раны антисептиком; гемостаз.

11. Для I фазы течения раневого процесса характерно все, кроме:

- 1) развития ацидоза;
- 2) увеличения количества ионов водорода
- 3) увеличения количества ионов калия;
- 4) повышения проницаемости сосудов;
- 5) развития алкалоза.

СПИСОК ИСПОЛЬЗОВАННОЙ ЛИТЕРАТУРЫ

Основная литература

1. Клиническая хирургия. Национальное руководство в 3 т. – под ред. В. С. Савельева. – М.: ГЭОТАР-Медиа, 2010.
2. Клинические рекомендации. Стандарты ведения больных. – М.: ГЭОТАР-Медиа, 2006.

Дополнительная литература

3. Общая хирургия. Учебник /Под ред. М. И. Кузина. – М: Медицина, 2007. – 782 с.
4. Военно-полевая хирургия. Национальное руководство. Под ред. И.Ю. Быкова, Н.А. Ефименко, Е.К. Гуманенко. - М.: «ГЭОТАР-Медиа», 2009.
5. Топографическая анатомия и оперативная хирургия: учебник. – в 2 т. / под общ. ред. акад. РАМН Ю. М. Лопухина, В. И. Сергиенко, Э. А. Петросян. – 3-е изд., испр. – М.: ГЭОТАР-Медиа, 2010.

Литература, использованная авторами

6. Афиногенов Г. Е., Блинов Н. П. Антисептики в хирургии. – Л.: Медицина, 1987.
7. Раны и раневая инфекция: Руководство для врачей / Под ред. М. И. Кузина, Б. М. Костюченко. – М.: Медицина, 1990. – 592 с.
8. Гнойная хирургия : атлас / С. В. Горюнов, Д. В. Ромашов, И. А. Бутивщенко. – М.: БИНОМ. Лаборатория знаний, 2004. – 558 с.: ил.
9. Введение больных в госпитальной хирургической клинике. – учебно-методическое пособие /Под ред. проф. Авакимяна А. В., кафедра госпитальной хирургии ГБОУ ВПО КубГМУ МЗ России, 2004 г.
10. Неотложная хирургия. Диагностика и лечение острой хирургической патологии. – 4-е изд., перераб. и доп. В. Н. Чернов, В. Г. Химичев, И. И. Таранов и др. – Элиста, Джангар, 2006. – 280 с.
11. Бисенков Л. Н. Неотложная хирургия груди и живота. Руководство для врачей. – СПб.: Гиппократ, 2006.
12. Золлингер Р., Золлингер Р. (мл.). Атлас хирургических операций. – М.: ГЭОТАР-Медиа, 2009. – 480 с.
13. Хирургия гнойно-некротических осложнений диабетической стопы. – учебно-методическое пособие /Бенсман В. М., кафедра общей хирургии ГБОУ ВПО КубГМУ МЗ России, 2010 г.
14. Wounds and Ulcers: Back to the Old Nomenclature Hermans WOUNDS 2010; 22 (11): p. 289–293, Essentials of General Surgery 5th Ed /P. Lawrence/-2013